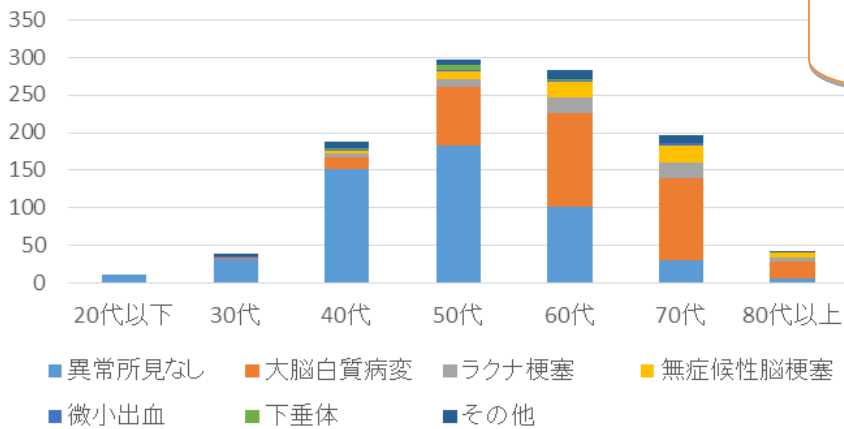
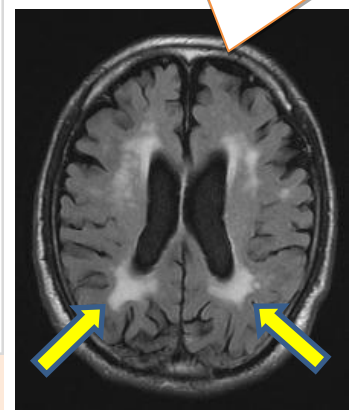

2017年MRI所見 ※複数所見あり

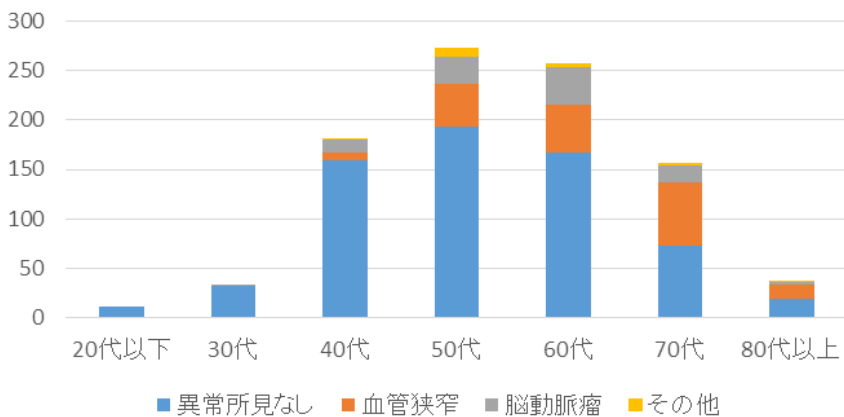


大脳白質病変
 脳の白質にできた虚血病変。高血圧や加齢に伴う動脈硬化が原因

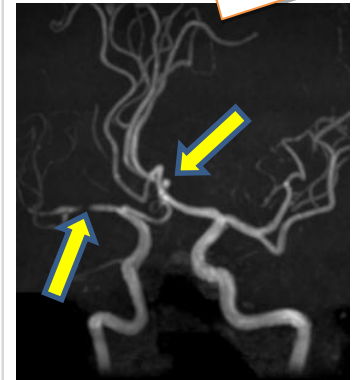


MR I (脳断面図) では、50代、60代から大脳白質病変などを指摘される方が増えている傾向にあります。

2017年MRA所見 ※複数所見あり



血管狭窄と未破裂脳動脈



MRA (脳血管図) では、くも膜下出血の原因となる、未破裂脳動脈瘤が、40代でも発見されており、50代以降になると、血管狭窄を指摘される方が増えている傾向にあります。

一之瀬 WEB サイト

脳の病気が気になる方、ご家族が脳卒中で治療されている方など、
 脳卒中予防のため、早めの脳ドック受診をお勧めします。
一之瀬脳神経外科病院 脳ドック担当窓口
TEL : 0263-48-6600

